

Литература/Reference

1. Виноградова Т.Ф. Педиатру о стоматологических заболеваниях у детей. – Л.: Медицина, 1982. – 160 с. Vinogradova T.F. Pediatru o stomatologicheskikh zabolevaniyah u detej. – L.: Medicina, 1982. – 160 s.
2. Иорданишвили А.К., Ковалевский А.М. Стоматологические заболевания у подростков // Подростковая медицина: руководство для врачей / под ред. Л.И. Левиной, А.М. Куликова. – СПб.: Питер, 2004. – С. 462 – 475. Iordanishvili A.K., Kovalevskij A.M. Stomatologicheskie zabolevaniya u podrostkov // Podrostkovaja medicina: rukovodstvo dlja vrachej / pod red. L.I. Levinoj, A.M. Kulikova. – SPb.: Piter, 2004. – S. 462 – 475.
3. Иорданишвили А.К., Солдатова Л.Н., Переверзев В.С., Жмудь О.Н., Солдатов В.С. Заболевания зубов и пародонта у детей, страдающих сахарным диабетом // Стоматология детского возраста и профилактика. – 2015. - № 1 (60). – С. 46 – 50. Iordanishvili A.K., Soldatova L.N., Pereverzev V.S., Zmud O.N., Soldatov V.S. Zabolevaniya zubov I parodonta u detei, stradaushih saharnym diabetom//tomatologiya detskogo vozrasta I profilaktika. – 2015. - No. 1 (60). – Page 46 – 50.
4. Иорданишвили А.К. Возрастные изменения жевательно-речевого аппарата. – СПб.: Изд-во «Человек», 2015. – 140 с. Iordanishvili A.K. Vozrastnye izmeneniya zhevatel'no-rechevogo apparata. – SPb.: Izd-vo «Chelovek», 2015.– 140 s.
5. Сунцов В.Г., Леонтьев В.К., Дистель В.А., Вагнер В.Д. Стоматологическая профилактика у детей. – М.: Медицинская книга; Н.Новгород: Изд-во НГМА, 2001. – 344 с. Suncov V.G., Leont'ev V.K., Distel' V.A., Vagner V.D. Stomatologicheskaja profilaktika u detej. – M.: Medicinskaja kniga; N.Novgorod: Izd-vo NGMA, 2001. – 344 s.
6. Gokhale N. Influence of socioeconomic and working status of the parents on the incidence of their children's dental caries // Nat. Sci. Biol. Med. – 2016. – № 7(2). – P. 18 – 22.
7. Daniel S.G. Comparison of dental hygienists and dentists: clinical and teledentistry identification of dental caries in children // Int. J. Dent. Hyg. – 2016. – № (7). – P. 33-34.
8. Myofunctional appliance treatment: Sleep dentistry for the 21st century. Cris Farrell, BDS (Syd) // Australian Dental Practice. 2015. May / June. P. 84-88.

УДК: 616.314:546.831-089.843

МОРФОЛОГИЧЕСКОЕ ИЗУЧЕНИЕ КАЧЕСТВО ПРИЛЕГАНИЕ ИНДИВИДУАЛЬНЫХ ЦИРКОНИЕВЫХ ШТИФТОВ К ПОВЕРХНОСТИ КОРНЯ ЗУБА

Ташкентский Государственный стоматологический институт

Акбаров Авзал Нигматуллаевич¹, Нигматова Нигора Рахматуллаевна¹,
Нигматов Рахматулла²
n.nigmatova@yandex.com

Кафедры Факультетской ортопедической стоматологии¹ и Ортодонтии и зубного протезирования² Ташкентского государственного стоматологического института, Ташкент, Узбекистан

Аннотация: Авторами предложен и изготовлен у 12 пациентов искусственный штифт с резьбой и с вкладкой из диоксида циркония для однокорневых зубов. Для морфологического исследования были изготовлены образцы **индивидуальных циркониевых штифтов с**

гладкой и резьбовой поверхностью и провели сравнительное морфологическое изучение качество прилегание штифта к поверхности корня зуба.

Ключевые слова: зуб, зубной ряд, корень, коронка, искусственный штифт, вкладка, диоксид циркония, CAD/CAM/CAE система.

Annotation: The authors have proposed and made in 12 patients an artificial post with a thread and an inlay made of zirconium dioxide for single-rooted teeth. For the morphological study, samples of individual zirconium pins with a smooth and threaded surface were made and a comparative morphological study of the quality of the adhesion of the pin to the tooth root surface was carried out.

Key words: tooth, dentition, root, crown, artificial post, inlay, zirconium dioxide, CAD / CAM / CAE system.

Актуальность исследования

Коммерциализация стоматологии, бурное применения методов дентальной имплантации не способствовали развитию в последние годы зубосохраняющего подхода, что повлекло к необоснованному удалению разрушенных зубов после их эндодонтического лечения.

Несвоевременное восстановление коронки зуба, вследствие образования дефекта твердых тканей приводит к формированию структурной дезорганизации всего зубного ряда и даже зубов антагонистов.

В специальной научной литературе описаны клинические наблюдения, когда один не своевременно восстановленный, разрушенный зуб, может приводить к серьезным осложнениям всего жевательно-речевого аппарата в виде заболеваний жевательных мышц и височно-нижнечелюстного сустава.

Использование корней зубов после проведенного эндодонтического лечения для восстановления разрушенной коронковой части основано на применении штифтовых конструкций.

В этой связи вызывают интерес фрезерованные керамические штифтовые зубы, однако, в настоящее время недостаточно биомеханического и клинического обоснования таких штифтов (Арутюнов, С.Д., Чумаченко Е.Н., Лебеденко И.Ю., 2020; Ахмад И., 2019; Ряховский А.Н., 2016).

Актуальность и научно-практическая значимость проблемы протезирования больных со значительным или полным разрушением коронковой части зуба, возможность правильного выбора различных современных и проверенных временем штифтовых конструкций, высокий процент осложнений, возникающий при данном виде протезирования, явились научно-теоретическими предпосылками для осуществления, выбранного нами исследования. Отсутствие убедительных сведений о прочности восстановленной культи зуба на протяжении длительного периода клинической нагрузки побудило нас к проведению данного клинимоρφологического исследования.

Цель исследования: Сравнительное морфологическое изучения качество прилегание нами разработанной конструкции индивидуальных циркониевых штифтов с гладкой и резьбовой конфигурацией к поверхности корня зуба.

Материал и методы исследования: Нами разработан новый тип зубного штифта, снабженного съемной головкой, простого в выполнении, удобного в использовании.

Предложенная конструкция использована при ортопедическом лечении 12 пациентов (5 мужчин и 7 женщин) в возрасте от 24 до 46 лет, обратившихся в стоматологическую поликлинику кафедры по поводу дефектов твердых тканей зубов. Всего было изготовлено 14 штифтовых зубов на фронтальные зубы верхней челюсти. Штифты с вкладкой изготавливались из диоксида циркония. Фиксацию вкладок проводили с использованием стеклоиономерного цемента.

В качестве технических результатов предложенной конструкции можно назвать возможность замены изношенной головки на новую, без необходимости извлечения штифта из корня зуба или проведения восстановительных работ над культей.

Поставленную задачу решили тем, что в зубном штифте с вкладкой для однокорневого зуба, выполненном в виде винта, состоящего из двух частей: внутри корневой и внекорневой. Внутри корневая часть выполнена в виде усеченного конуса с резьбой, внекорневая имеет разрез для вкручивания штифта, внекорневая часть выполнена в форме конуса.

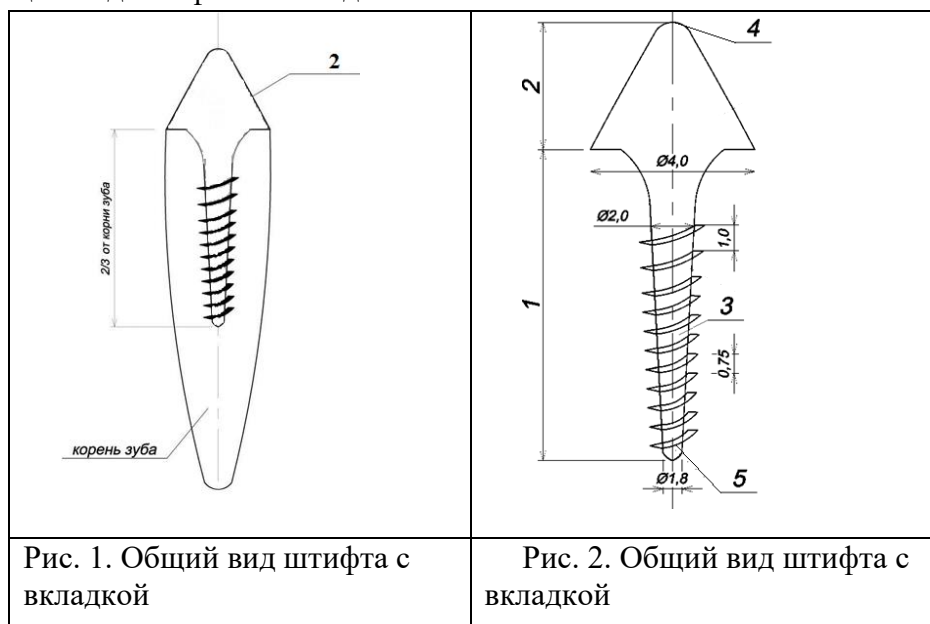
Выполнение внекорневой части в виде конуса, которая является обтекаемой и более легкой в обработке, позволяет упростить и удешевить изготовление штифта за счет исключения обработки сопряжений дискообразного упора с внутри корневой и внекорневой частями.

Нами предложены варианты штифта с различными параметрами длины, диаметра и шага резьбового участка.

Зубной штифт выполнен монолитным, при этом внутри корневая (апикальная) часть и внекорневая часть для коронки (в виде абатмента), представляют собой отдельные участки цельного винта, снабженного съемным винтом с головкой. Такой зубной штифт используется при одноэтапной фиксации искусственных коронок.

Сочетание в одной внекорневой части указанного зубного штифта двух функций (заглушки для устья канала и формирователя коронковой части зуба) упрощает и ускоряет процесс лечения, так как отсутствует необходимость в проведении второго, так называемого оперативного вмешательства, т.е. для снятия слепка для изготовления внекорневой части штифта. Выполнение культевой головки съемной позволяет производить ее замену в случае износа или повреждения.

На рис. 1 показан общий вид штифта с вкладкой при его расположении в зубном канале; на рис. 2 –общий вид штифта со вкладкой.



Для морфологического исследования материал зафиксировали в нейтральном растворе формалина и декальцинировали в азотной кислоте вместе с штифтами. После фиксации растворами циркониевые штифты аккуратно извлекли и провели по проводке в спиртах, хлороформе, затем готовили парафиновые блоки. Готовые срезы окрашивали гематоксилином и эозином.

Результаты исследования: Зубной штифт со вкладкой для однокорневого зуба **резьбовой поверхностью** используется следующим образом.

Сначала определяют состояние культи зуба, подвижность корня, состояние слизистой и т.д. По рентгенологическим исследованиям устанавливают длину корня, по которому определяют длину штифтовой части 1, которая должна составлять $\frac{2}{3}$ длины корня. Подготовку над десневой части зуба под зубной штифт со вкладкой начинают с иссечения разрушенных твердых тканей зуба, для чего абразивными инструментами проводят препарирование с созданием плоскости для плотного прилегания культевой части. Подготовка корневого канала состоит в его распломбировке на $\frac{2}{3}$ длины, проводимой бором. После распломбировки проводится расширение корневого канала с приданием ему формы усеченного конуса и исключением поднутрений.

Затем приступают к изготовлению зубной штифт со вкладкой с помощью методом CAD/CAM/CAE системы. Сначала снимается слепок цифровом формате с помощью аппарата Oral scan. После чего цифровой файл слепок передается к компьютеру зубного техника в техническую лабораторию. Техник в программе Exocad готовить по данным пациента электронный вариант штифта. После проверки файл передается препараточной машине где готовится штифт. После препаровки штифта техник обрабатывает готовый штифт и передает клинику. Врач полученную готовую штифт припасовывают в полости рта с целью оценки качества препаровки и проверки плотности прилегания искусственной культи к наддесневой поверхности зуба. После проверки ее извлекают и с помощью антисептических растворов готовят к цементировке.

Завершающим этапом изготовления зубного штифта со вкладкой является ее фиксация в корневом канале зуба с помощью стеклоиономерным цементом.

Для морфологического исследования были изготовлены образцы **индивидуальных циркониевых штифтов с гладкой и резьбовой поверхностью.**

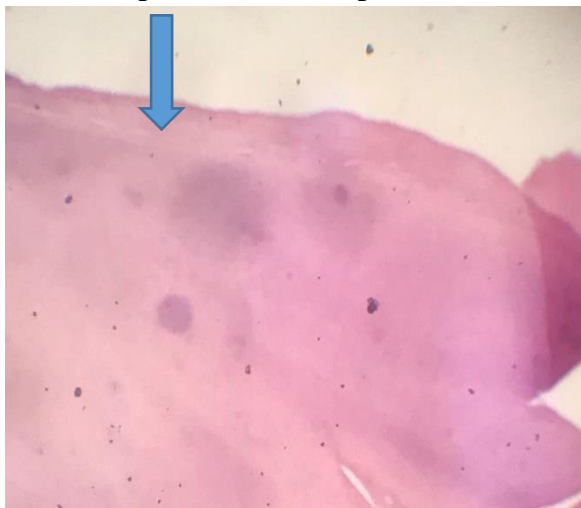


Рис 1. Ткань корня зуба после применения гладкого циркониевого штифта, в полости расположен свободно, поверхность гладкая. Показано синей стрелкой. Окраска гематоксилином и эозином. Ув. Об 4.0 x 10.

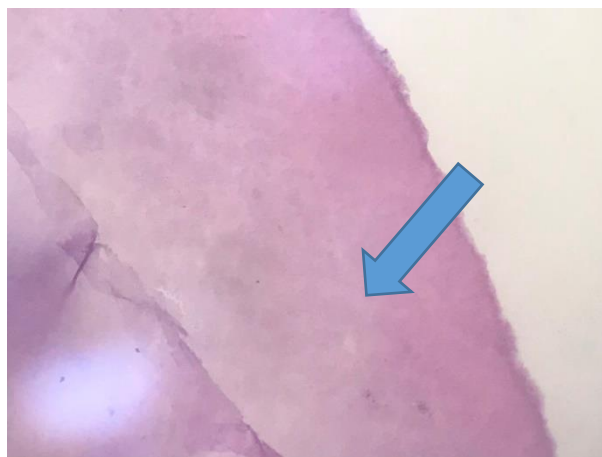


Рис 2. Материал тот же с другого участка показан стрелкой, со стороны полости зуба не отмечается следов фиксации гладкого циркониевого штифта. Окраска гематоксилином и эозином. Ув. Об 10.0 x 10.

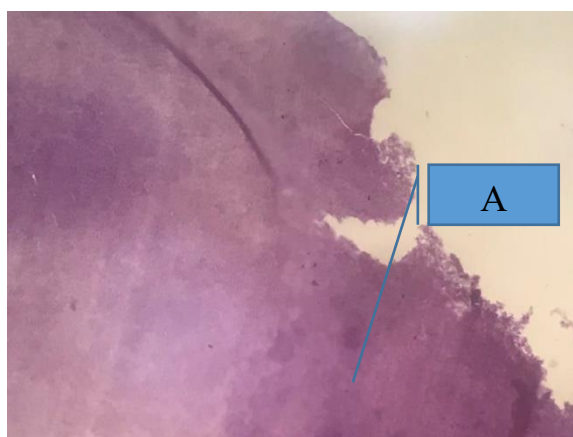


Рис 3. Препарат ткани зуба при применении сверлённого резьбового циркониевого штифта. Буквой А стрелкой показана поверхность со стороны полости зуба с шероховатой поверхностью на месте зубчиков сверла. Признаки наиболее плотной фиксации штифта. Окраска гематоксилином и эозином. Ув. Об 10.0 x 10.

Вывод: В стенке полости зуба на месте использования циркониевого штифта с гладкой поверхностью не отмечается плотной фиксации, поверхность сглажена. При использовании циркониевого сверлённого резьбового штифта, стенка со стороны полости зуба на месте прикрепления штифта имеет зазубренную поверхность, следы от зубчиков сверления, что обеспечивает более плотную фиксацию штифта.

Быстрое развитие новых технологий позволяет останавливать выбор врача на наиболее прогрессивных реставрационных методиках, однако не существует пока универсального способа восстановления разрушенной коронковой части зуба, и поэтому знание различных техник и строгое выполнение общепринятых принципов позволит снизить до минимума риск возникновения неудач.

Литература:

1. Фисюнов А.Д., Рубникович С.П. Применение композитно-армированной культевой штифтовой вкладки при протезировании полного дефекта коронковой части зуба //Стоматология. Эстетика. Инновации. 2019. Т. 3. № 3. С. 292-302.
2. Фисюнов А.Д., Рубникович С.П. Применение композитно-армированных культевых штифтовых вкладок для замещения дефектов твердых тканей зубов //Вестник Витебского государственного медицинского университета. 2018. Т. 17. № 1. С. 91-99.

3. Хабилов Н.Л., Дадабаева М.У., Мун Т.О., Хабилов Б.Н. Диоксид циркония - один из современных стоматологических материалов //Stomatologiya. 2017. № 2. С. 107-110.
4. Харах Я.Н., Демишкевич Э.Б. Метод рентгенологической оценки анатомо-топографических особенностей полости зуба //Российская стоматология. 2017. Т. 10. № 1. С. 63-64.
5. Арутюнов А.С. Оптимизация восстановления зубов штифтовыми конструкциями. Автор. дисс... к.м.н. – М., 2003.- 23 с.
6. Арутюнов С.Д., Лебеденко И.Ю., Ковальская Т.В. CEREC система: керамические вкладки, изготовленные методом компьютерного фрезерования. / Методические рекомендации к практическим занятиям для студентов стоматологических факультетов и врачей-стоматологов. - М., 1999. - 13 с.
7. Тихонов А.И. [Клинико-биомеханический анализ эффективности керамических штифтовых вкладок при восстановлении разрушенной коронки зуба](#). Автор.дис...канд.мед.наук. – М., 2017. – 27 с.
8. Tian T. Aspects of Adhesion Between CAD/CAM Ceramics and Resin CementsJan // Open Dissertation Press.- 2017.- 258p.
9. Zaytsev, D. Mechanical properties of human enamel under compression: On the feature of calculations // Materials Science and Engineering C. - 2016. - Vol. 62. - P. 518 523.
10. Zimmermann M., Mehl A., Mormann W.H., Reich S. Intraoral scanning systems - a current overview. // Int. J. Comput. Dent.- 2015.- №18 (2).-P.101-129.