

19. Сулемова Р.Х., Огородников М.Ю., Царев В.Н. Клинико-микробиологическая характеристика динамики микробной колонизации съёмных зубных протезов с базами из полиуретана и акриловых пластмасс // Российский стоматологический журнал. – 2007. – № 6. – С. 20–22.
20. Тарасенко Л.М., Суханова Г.А., Мищенко В.П., Непорада К. Слюнные железы (биохимия, физиология, клинические аспекты). – Томск: Изд-во НТЛ, 2002. – С. 24.
21. Фомина Ю.В., Урутина М.Н., Леонтьев В.К. и др. Оптическая когерентная томография в оценке состояния слизистой оболочки полости рта. Сообщение 1. Нормальная слизистая оболочка // Стоматология. – 2004. – № 3. – С. 15–21.
22. Чернышева О.В. Аутофлора и биологические свойства ротовой жидкости при синдроме раздраженной толстой кишки: дис. ... канд.мед.наук. – Волгоград, 2004. – 123 с.
23. Aas J.A., Paster B.J., Stokes L.N., Olsen I., Dewhirst F.E. Defining the normal bacterial flora of the oral cavity. J Clin Microbiol. 2005; 43: 5721-32.
24. Adachi M., Ishihara K., Abe S., Okuda K., Ishikawa T. Effect of professional oral health care on the elderly living in nursing homes // Oral-Surg-Oral-Med-Oral-Pathol-Oral-Radiol-Endod. – 2002. – № 94(2). – P. 191–195.
25. Akhaddar A., El-Mostarchid B., Gazzaz M., Boucetta M. Cerebellar abscess due to Lactococcus lactis. A new pathogen // Acta-Neurochir-(Wien). – 2002. – № 144 (3). – P. 305–306.
26. Alexander J.W., Boyce S.T., Babcock G.F. et al. The process of microbial translocation // Arch. Surg. – 1990. – № 121. – P. 496–512.
27. Allais G. Биопленка полости рта // Новое в стоматологии. – 2006. – № 4. – С. 4–15.
28. Belce A. et al. Evaluation of salivary sialic acid level and Cu-Zn superoxide dismutase activity in type 1 diabetes mellitus / A.Belce, E.Uslu, M.Kucur et al. // Tohoku. J. Exp. Med. – 2000. – Vol. 192, № 3. – P.219-225.
29. Benjamin S. Cellular and salivary diagnostics linking oral and health // Compend. contin. Edut. Dent. – 2012. – Vol.33. – № 9. – P. 698.
30. Chen Y.Y., Betzenhauser M.J., Snyder J.A., Burne R.A. Pathways for lactose/galactose catabolism by Streptococcus salivarius // FEMS-Microbiol-Lett. – 2002. – № 209 (1). – P. 75–79.
31. Downes J., Munson M.A., Radford D.R., Spratt D.A., Wade W.G. Shuttleworthia satelles gen. Nov., sp. Nov., isolated from the human oral cavity // Int-J-Syst-Evol-Nisrobiol. – 2002. – 52(Pt5). – P. 1469-1475.
32. Eguchi T., Shimizu Y., Furuhashi K., Fukuyama M. Antibacterial activity of new-quinolone and macrolide antibiotics against oral bacteria // Kansenshogaku-Zasshi. – 2002. – № 76 (11). – P. 939–945.
33. Manfredi M., McCullough M.J., Al-Karaawi Z.M., Vescovi P., Porter S.R. Analysis of the strain relatedness of oral Candida albicans in patients with diabetes mellitus using polymerase chain reaction-fingerprinting // Oral Microbiol Immunol. – 2006. – Vol. 21, № 6. – P. 353–359.
34. Nagai E., Otani K., Satoh Y., Suzuki S. Repair of denture base resin using woven metal and glass fiber: effect of methylene chloride pretreatment // J. Prosthet. Dent. – 2001 – № 85 (5). – P. 496–500.
35. Nomura Y., Takeuchi H., Senpuku H., Ida H., Yoshikawa E., Koyama K., Kanazawa N., Hanada N. Survey of dental hygienists and healthcare workers for microorganisms in the oral cavity // J- Infect-Chemother. – 2002. – № 8 (2). – P. 163–167.
36. Singer S.L., Henry P.J., Rosenberg I. 2000. Osseointegrated implants as an adjunct to facemask therapy: a case report. Angle Orthod. Jun. 70 (3):253-62.
37. Smola S.F., Rettenberger G., Simmet T., Burysek L. Comparison of sample collection methods for the PCR detection of oral anaerobic pathogens // Lett-Appl-Microbiol. – 2003. – № 36 (2). – P. 101–105.

УДК: 616.314.21/22-007.53:616.716.8-573.7.017.6

**РАСПРОСТРАНЕННОСТЬ РАЗЛИЧНЫХ ФОРМ ДИСТАЛЬНОЙ ОККЛЮЗИИ У
ОРТОДОНТИЧЕСКИХ ПАЦИЕНТОВ С УЧЕТОМ ТИПА
РОСТА ЧЕЛЮСТЕЙ**

Арипова Г.Э., Расулова Ш.Р., Насимов Э.Э., Джумаева Н.Б.,

Мавлянова М.А., Шералиев М.А.

Ташкентский государственный стоматологический институт

Республика Узбекистан, город Ташкент,

Ключевые слова: дистальный прикус, вертикальный рост челюстей, телерентгенография, диагностика, антропометрический анализ, II класса, тип роста, анализ по Ким, зубочелюстная аномалия, распространенность, функциональные пробы.

The prevalence of various forms of occlusion anomalies in orthodontic patients, taking into account the type of jaw growth.

Aripova G.E., Rasulova Sh.R., Nasimov E.E.,

Djumaeva N.B., Mavlyanova M.A., Sheraliev M.A.

Tashkent State Dental Institute

Republic of Uzbekistan, Tashkent, Yashnabad District, Makhtumkuli street, 103

Частота зубочелюстных аномалий по данным литературных источников составляет от 76-82%. За последние годы наблюдается увеличение количества аномалий I класса и уменьшение аномалий III класса, что может быть связано со значительным снижением жевательной нагрузки современного человека [3,4,7]. Распространенность нарушений прикуса II класса осталась неизменной, что отражает некую независимость дистальной окклюзии от эволюционных процессов [1,2,5,6].

Многими зарубежными и отечественными учеными, такими как Е.Н.Жулев, 2000; В.Н.Трезубов, 2001; Мвакатобе Д.Амбеге, Е.Ю.Николаева, 2014; Насимов Э.Э., 2019 были изучены формы дистального прикуса в сочетании с другими компонентами, в том числе с типом роста челюстных костей. Объективную оценку в таких ситуациях позволяет получить тщательный анализ цефалометрических показателей с учётом компонента роста [5,6,7,8,10].

По данным многочисленных исследований аномалии зубочелюстной системы встречаются в 25—80% случаев [1,6,11]. За последние годы обращаемость к ортодонту пациентов с зубочелюстными аномалиями не уменьшается, значительно чаще стали приходить на прием подростки и взрослые [2,3,4]. Связано это с тем, что улучшение условий жизни, повышение культурного уровня населения способствует возрастанию потребности в улучшении эстетики лица.

В настоящее время достигнуты значительные успехи в совершенствовании методов лечения и реабилитации пациентов с выраженными аномалиями окклюзии. Этому способствует, на наш взгляд, внедрение новейшей несъемной и съемной ортодонтической аппаратуры для быстрого и эффективного устранения зубочелюстных аномалий.

Известны случаи безуспешного ортодонтического аппаратурного лечения [7,8,10]. Связано это с тем, что врачи-ортодонты часто исправляют только форму зубных рядов и не учитывают тот важный факт, что конечная цель их вмешательства — это восстановление и нормализация морфологического и функционального оптимума зубочелюстной системы, поэтому достигнутые результаты их лечения часто бывают неустойчивыми. На качестве ортодонтического лечения отражается и недостаточность диагностического обследования

пациентов, недостаточность сведений о распространенности форм дистального прикуса с учётом потенциала к типу роста среди пациентов, обратившихся за ортодонтической помощью, исходя из этого

Целью данного исследования явилось определение частоты встречаемости форм дистального прикуса с учётом вертикального компонента роста среди ортодонтических пациентов.

Материал и методы. Материалом данного исследования явились 77 человек, из них женского пола — 50 (64,9%), мужского — 27 (35,1%) в возрасте от 11 до 31 года с дистальным прикусом, обратившихся в поликлинику Ортодонтии в периоде с 2016-го по 2021-гг..

Использовались клинические методы исследования ортодонтических пациентов, а также специальные методы, такие как биометрия (исследование диагностических моделей челюстей), рентгенологический метод исследования, цефалометрия, фотометрия.

При клиническом методе исследования оценивали общее состояние твердых и мягких тканей полости рта, обращали внимание на форму лица — в анфас и профиль, учитывалась высота нижней трети лица и его пропорциональность.

Биометрическое исследование включало изучение сагиттальных, трансверзальных, вертикальных и лонгитудинальных размеров зубных дуг по Тонну, Коргхаузу, Понну, Герлаху, Нансе, Болтону, Fuss [3, 4, 5,8,12].

При антропометрическом анализе определяли глубину кривой Шпее. Цефалометрический анализ телерентгенограмм проводился по методике Шварц, Ким, Яробак и др. При проведении анализа по методу Kim, оценивали параметры ODI, APDI и CF.

Определяли положение нижней челюсти в сагиттальном направлении (клинические функциональные пробы по Эшлер-Битнер, Ильиной-Маркосян и Кибкало).

Результаты исследования и обсуждение

Были проанализированы данные клинико-диагностических карт 77 ортодонтических пациентов с дистальным прикусом, с низким показателем APDI (в норме $81,4 \pm 3,79$).

Расценивались значения параметров ODI, сопоставляя с Комбинационным фактором (CF).

Выявлены различные формы дистального прикуса с учетом направления роста в вертикальной и сагиттальной плоскостях. (табл. 1).

Таблица 1

Сочетанность вертикальных и сагиттальных параметров

ODI	До 67	68-74	74.5	74.5-79	80 и выше
APDI	8 (10%)	9 (12%)	2 (3%)	22(29%)	35 (46%)

Общим у 77 пациентов является низкий показатель APDI (в среднем 77,27), соотношение первых моляров по Энглю — Class II. У 8 пациентов (10%) показатели ODI ниже нижнего предела нормы (67 и меньше), что свидетельствует о «вертикализации» сагиттальной аномалии (открытый прикус). У данных пациентов при клиническом осмотре наблюдалось увеличение высоты нижней трети лица, симптом «наперстка» -положительный. У 9 пациентов (12%) показатель ODI был низким, но не выходил за пределы нормы. У 22 (29%) - показатель ODI был высоким, но также не выходил за пределы нормы. Самый больший процент составляли пациенты с ODI 80 и выше - 35 (46%). Пациенты с высоким показателем

ODI характеризовались клиническими признаками: укорочение нижней трети лица, выступание верхней губы, выраженная подбородочная складка, глубокая кривая Шпее, глубокое перекрытие фронтальных зубов. Пациентов с показателями нормы ODI (74.5) оказалось всего 2 (3%) (Рис.).

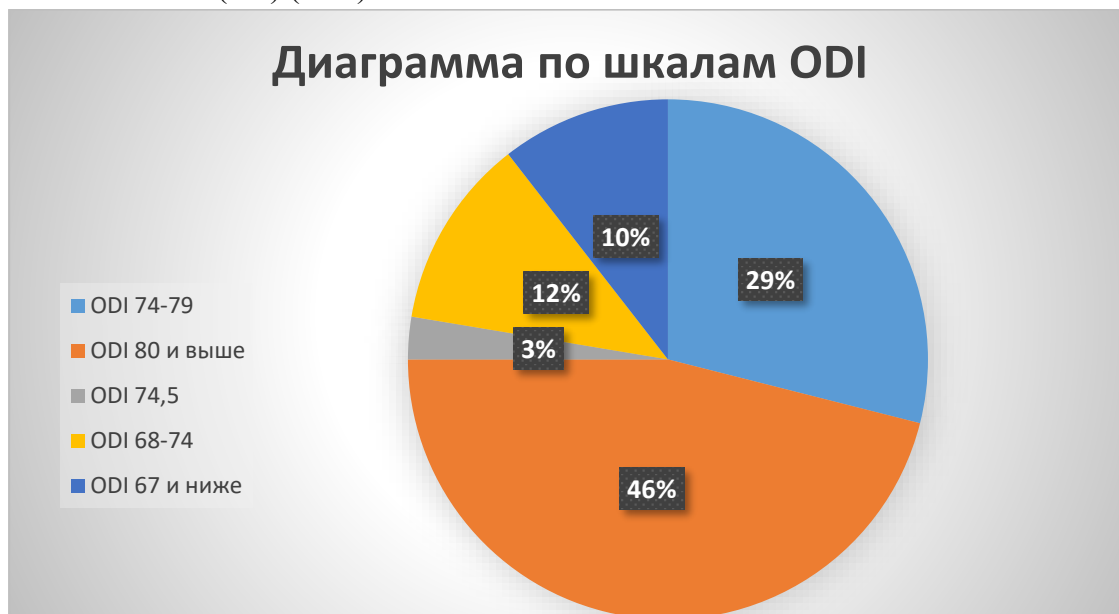


Рис. Распространенность различных форм дистального прикуса по типу вертикального роста.

Основываясь на клинических, нефелометрических показателях, целесообразно выделение различных форм дистального прикуса, так как они, имеют различную этиологию и патогенез, имеют различные клинические признаки, требуют дифференциального ортодонтического подхода, что совершенствует их лечение.

Выводы. С научной и практической точки зрения целесообразна выработка комплексного подхода при ортодонтическом лечении различных форм дистального прикуса, учитывая этиологию, патогенетические механизмы, возраст пациентов. Необходимо учитывать тип роста у растущих пациентов, преобладания тех или иных лицевых признаков, профильного типа лица.

Среди обратившихся за ортодонтической помощью пациентов с дистальным прикусом, значительное место занимали пациенты с тенденцией к глубокому прикусу.

Пациентов с наличием глубокого резцового перекрытия или вертикальной резцовой дизокклюзией необходимо лечить дифференцированно.

Полученные данные свидетельствуют об актуальности всестороннего изучения различных аспектов диагностики ортодонтических нозологических форм дистального прикуса, учитывая их распространенность, что способствует совершенствованию их ортодонтического лечения.

Summary. This article presents data from a clinical examination of patients with diagnosed distal bite, that have been carried out at the clinic of orthodontics and dental prosthetics of the Tashkent State Dental Institute. The diagnostic studies allowed us to substantiate the development of an integrated approach to diagnosis from the scientific point of view, taking into account the vertical growth component in patients with distal occlusion. In addition, the correlation relationships of the vertical and horizontal ratios of the jawbones which have a significant diagnostic value were studied and determined, that will allow the orthodontist to predict the probability of aggravation or self-regulation of the problem.

Keywords: distal bite, vertical growth component, posterior occlusion plane (POP), anterior-posterior relation (APDI), vertical relation (ODI).

Литература/References

1. Арипова Г.Э., Расулова Ш.Р., Насимов Э.Э., Акбаров К.С. “Эффективность ортодонтического лечения детей с дистальной окклюзией зубных рядов в период смены прикуса // *Stomatologiya*. – Ташкент, - 2019. - №2 (75).
2. Арипова Г.Э., Расулова Ш.Р. // Тактика оценки профиля лица и губ при диагностике ортодонтических пациентов // *Вестник Ташкентской медицинской академии*, 2020, №2 – С.164.
3. Насимов Э.Э. Совершенствование методов диагностики и лечения дистального прикуса: диссертация. – Ташкент, 2019.
4. Нигматов Р.Н., Рузметова И.М. Способ дистализации жевательных зубов верхней челюсти // *Вестник КазНМУ*. - 2018. - №1. – С.519-521.1
5. Персин Л.С. Ортодонтия. Лечение зубочелюстных аномалий. — М., 1999.
6. Персин Л.С. Ортодонтия. Диагностика, виды зубочелюстных аномалий. — М., 1999.
7. Расулова Ш.Р., Арипова Г.Э., Насимов Э.Э., Муртазаев С.С., Джумаева Н.Б., Кадиров Р.Х. Построение математической модели с учётом зависимости длины переднего отрезка зубных рядов и ширины верхних резцов (по Корхаусу) // *Stomatologiya*. – 2021. - №2(83).
8. Расулова Ш.Р., Арипова Г.Э., Насимов Э.Э., Бабажанов Ж.Б. Обоснование к учёту вертикального компонента роста при диагностике и планировании лечения у пациентов с дистальным прикусом // *Журнал Медицина и инновации*. - 2021, №1 С.127-131.
9. Санжицыренова Т.И., Аникиенко А.А. Характерные особенности размеров зубов и строения зубных рядов у бурят // *Ортодент-Инфо*. — 1999. — № 3. — С. 25.
10. Хорошилкина Ф.Я. Руководство по ортодонтии. — М.: Медицина, 1999.
11. Proffit W.R. Contemporary orthodontics. — St. Louis — Toronto — London: C.V. Mosby Company, 1986. — 579 s.

УДК: 616.314-031-089.819.843:616.314-77-036.8

**ОЦЕНКА ЭФФЕКТИВНОСТИ ОРТОПЕДИЧЕСКОГО ЛЕЧЕНИЯ
СЪЕМНЫМ ПРОТЕЗИРОВАНИЕМ С ОПОРОЙ НА ИМПЛАНТАТЫ**