

## Литература / References

1. Владимирова О.В. Комплексный подход к первичной и вторичной профилактике посттравматических рубцов. Канд.диссертация. Ставрополь,2011 – 20 с.
2. Воловар А.С., Крыжановская О.А. Лечение рубцовых изменений кожи препаратом эфира гиалуроновой кислоты АСР/ Вестник стоматологии, 2018, №4,с.16-21
3. Барановский А.Г. Прогнозирование и профилактика образования патологических рубцов челюстно-лицевой области с использованием дермальных фибробластов. Научно-квалификационная работа, Симферополь, 2020
- 4.Белицкая И.А., Измаилова Т.Д. Предупреждение патологического рубцевания за счет редермализации препаратом Гиалуаль// Инъекционные методы в косметологии. 2015 № 4 с.118-122
5. Березовский В.А, Богомолец О.В., Деркач Н.Н, Литовка И.Г. и др. К вопросу об экзогенной регуляции физиологической регенерации кожи человека// Українські журнал дерматології, венерології, косметології 211, №3, с.9
6. Качук Ю.В. Методика коррекции стрий в зависимости от стадии развития// Дерматовенерология. Косметология. 2017, том 3, №3, с.3327-333
7. Куприянова А.В, Кирова Ю.И. Цитобиохимическое обоснование ремоделирующего действия Гиалуаль в коже. 2019, с.8
8. Ромашкина А.С. Снарская Е.С. Ткаченко С.Б., Алленова А.С. Восстановление структуры кожи у больных с атопическим дерматитом в межрецидивный период // Российский журнал кожных и венерических болезней. 2017, №5,с.275-279
9. Рыбченко В.В., Трусов А.В., Щербакова М.А., Фомина М.Г., Старостин О.И., Опыт использования свободного растянутого кожного трансплантата в лечении детей с обширными дефектами кожных покровов.// Российский вестник детской хирургии, анестезиологии и реаниматологии. 2017 Т.7,, №4, с.58-63
10. Рыбченко В.В, Старостин О.И., Трусов А.В. Хирургическое лечение ребенка с глубоким ожогом лица.// Российский вестник детской хирургии и анестезиологии и реаниматологии, 2018.ю №3 –с.81-87
11. Талыбова А.М., Стенько А.Г. Аппаратные методы в комплексном лечении пациентов с атрофическими рубцами// Медицинский алфавит. 2020, №24, с.70-73
12. Чурсинова Ю.В. Послеоперационные рубцы кожи: роль маркеров воспаления и гипоксии. Автор.канд.дисс, Москва, 2020.
- 13.Khodjieva D. T., Khaydarova D. K., Khaydarov N. K. Modern pharmacotherapy methods for generalized epilepsy forms. European Journal of Research. Vienna, Austria. № 1 (11-12), 2018. С.62-67.

УДК: 616.211-001-007.2-089-036.8

## THE EFFECTIVENESS OF SURGICAL TREATMENT FOR POST-TRAUMATIC DEFORMITIES OF THE NOSE

**Khalmatova M.A.**

Tashkent State Dental Institute.

[matlubahalmatova27@gmail.com](mailto:matlubahalmatova27@gmail.com)

**Relevance.** The aesthetic and functional significance of the external nose gives special relevance to the treatment of its injuries. The establishment of an accurate diagnosis is necessary to

determine the tactics of treatment, issue a reliable conclusion. To clarify the diagnosis, many medical institutions have a large selection of diagnostic equipment (devices for radiography, CT, MRI, MSCT, ultrasound and endoscopic examination)[1,2]. A rationally selected research algorithm leads to timely diagnosis, adequate and full-fledged therapeutic measures, and ensures economic efficiency. Restoring the shape of the external nose is a particularly important task; there are professions for which the appearance of an employee is important (Rusetsky Yu.Yu. et al., 2019).

The prevalence of post-traumatic nasal deformities (PD) among the population determines the further improvement of approaches to their treatment, contributing to the effectiveness of treatment of patients.

**The purpose of the study.** To increase the effectiveness of surgical treatment of patients with PD.

**Material and methods.** Under our supervision there were 36 patients with PD who were on inpatient treatment in the department of maxillofacial surgery of the TSSI. The age of the patients ranged from 22 to 46 years. The first group included 30 patients with an injury duration of less than 14 days, in whom the repositioning of the nasal bones was performed. The second group included 6 patients with an injury duration of more than 2 months, in whom the restoration of the shape of the nose was carried out by the type of early closed rhinoplasty or rhinoseptoplasty. Clinical and laboratory examination of all patients included: clarification of complaints, collection of anamnesis, examination of a maxillofacial surgeon, an otorhinolaryngologist, an anesthesiologist, CT or MSCT examination, a general blood test. When repositioning the bones of the nose, a Volkov elevator was used simultaneously to raise the slope of the nose and external finger pressure to eliminate lateral displacement. In order to fix the fragments and hemostasis, nasal tamponade was performed with gauze turunda with Levomekol ointment.

**The results of the study.** Of the 30 patients in the first group, it was possible to restore the shape of the nose in 26 people (86.7%), in 4 people the shape of the nose was only improved (13.3%). In group 2 patients, it was possible to restore the shape of the nose in 2 people (33.3%), in 4 people the shape of the nose was only improved (67.7%).

**Conclusion.** Thus, the effectiveness of the treatment for deformity of the external nose depends on the prescription of the injury. Providing assistance at an earlier time brings more pronounced cosmetic and functional results.

#### **Литература / References**

1. Р.Дж. Халимов, А.М. Джураев. Критерии оценки мультиспирально – компьютерно – томографического исследования детей с болезнью Пертеса. Материалы- III съезда травматологов –ортопедов Республики Казахстан и VII Евразийского конгресса травматологов-ортопедов 3-4 октября 2019 г. С. 414.
2. Лепилин А.В. Клинико-статистические аспекты диагностики и лечения больных с переломами нижней челюсти и их осложнениями //DentalForum. 2014. № 4. С. 67-69

УДК: 616.716.86:616.71-089.844-6-036.8

## **ОЦЕНКА ЭФФЕКТИВНОСТИ ОСТЕОПЛАСТИЧЕСКОГО МАТЕРИАЛА OSTEON COLLAGEN 3 ПОСЛЕ ПОЛУЧЕННОГО ОСЛОЖНЕНИЯ ПРИ ПРОВЕДЕНИИ КОСТНОПЛАСТИЧЕСКОЙ ПРОЦЕДУРЫ НА АЛЬВЕОЛЯРНОМ ГРЕБНЕ ЧЕЛЮСТИ**

**А.В. Жданов**

Базовый докторант кафедры хирургической стоматологии и дентальной имплантологии

Ташкентский государственный стоматологический институт

e-mail:d.d.s.alex81@mail.ru

## **АННОТАЦИЯ**

Недавние исследования с использованием dPTFE (плотной политетрафторэтиленовой) мембраны показали положительный результат в месте регенерации, даже если сама мембрана обнажилась в ходе периода регенерации. При этом виде осложнения мембрану удаляют в период 4-6 недель и заменяют коллагеновой мембраной с последующим приближением краев лоскута швами [8,9]. В данной статье показана возможность регенерации костного трансплантата исключительно из ксеногенного материала с использованием мембраны dPTFE в случае дегисценции раны в восстановленный период, но без использования стадии покрытия коллагеновой мембраны после удаления dPTFE при ее заживлении вторичным натяжением.

**Ключевые слова:** НКР процедура, dPTFE мембрана, ксеногенный материал, латеральная аугментация, обнажение мембраны

## **ESTIMATE OF THE OSTEOPLASTIC MATERIAL OSTEON COLLAGEN 3 AFTER COMPLICATION OF BONE REGENERATION PROCEDURE ON ALVEOLAR RIDGE OF JAW**

**A.V. JDANOV**

Basic doctorate of Department Implantology and Dental surgery

Tashkent State Dental Institute

e-mail:d.d.s.alex81@mail.ru

## **ANNOTATION**

Recent studies using the dPTFE( dense polytetrafluoroethylene ) membrane have shown a positive result at the site of regeneration even if the membrane itself is exposed in repaired period. With this type of complication the membrane is removed at a period of 4-6 weeks and replaced with a collagen membrane with subsequent approximation of the edges of the flap by sutures [8]. This article shows the possibility of regenerating the bone graft from sole xenogenic material using dPTFE membrane in case wound dehiscence in repaired period but without using the collagen membrane coating step after removing dPTFE and it healing by secondary tension.

**Key words:** GBR procedure, dPTFE membrane, xenograft material, lateral augmentation, membrane exposure

## **АКТУАЛЬНОСТЬ**

Удаление зубов в следствие ятрогенных ошибок, травмы, заболевания парадонта могут привести к потере объема альвеолярного гребня, что в свою очередь служит показанием для проведения костнопластических процедур- Направленной костной регенерации (НКР) для восстановления этого объема и, в последующем, проведении процедуры имплантации. Однако наличие различного вида осложнений может привести к неудовлетворительному результату лечения. Поиск методов предотвращающих развитие данных осложнений или использование материалов с улучшенными свойствами нивелирующих или противостоящих воздействию различных негативных факторов (например, dPTFE мембран) является важной задачей в регенеративной остеопластической хирургии полости рта.

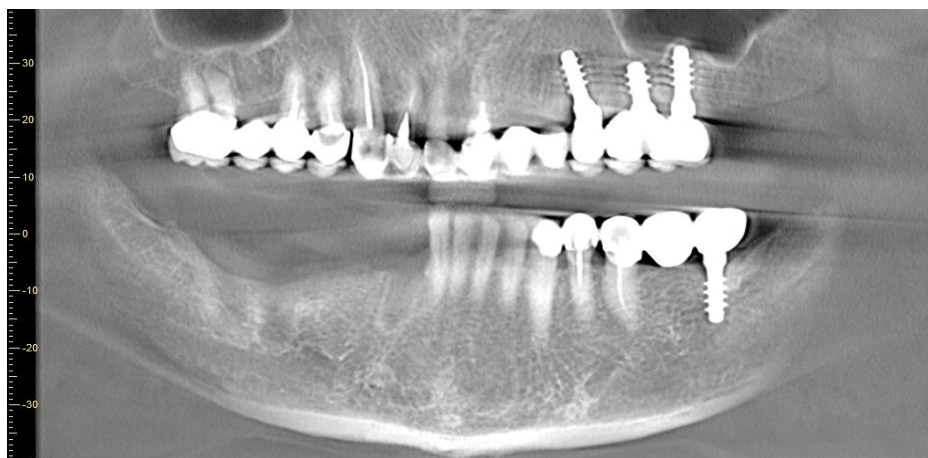
### **ЦЕЛЬ ИССЛЕДОВАНИЯ**

Оценить степень регенерации костнозамещающего графта из Osteon Collagen 3, покрытого dPTFE мембраной, в случае возникновения осложнения – ее (мембраны), раскрытия в результате несостоятельности приживления мягкотканых лоскутов друг с другом, покрывающих мембрану, путем гистоморфологического и рентгенологического исследования по истечению периода регенерации в 9 мес.

### **МАТЕРИАЛЫ И МЕТОДЫ ИССЛЕДОВАНИЯ**

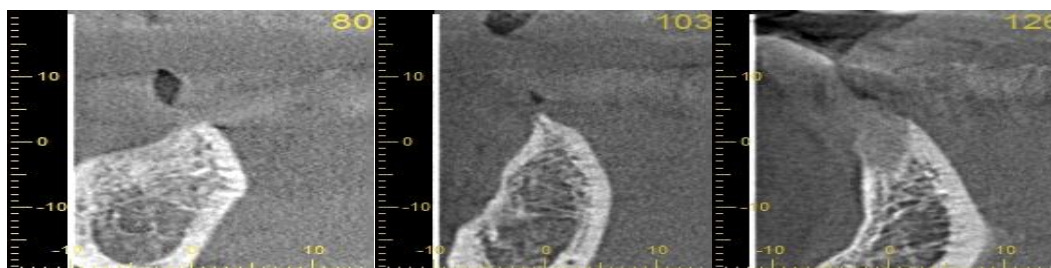
Были проведены различные экспериментальные исследования по использованию резорбируемых и нерезорбируемых мембран таких, как политетрафторэтилен (ПТФЭ), расширенный политетрафторэтилен (eПТФЭ), титановая сетка, коллагеновая мембрана, мембрану из полилактата и полигликолевой кислоты, которые обладают барьерной функцией и способствуют регенерации [8]. Исследования, проведенные как с резорбируемым, так и с нерезорбируемым типом мембран показали их одинаковую эффективность в отношении предотвращения инвагинации клеток соединительной ткани в костный дефект с графтом, что, в свою очередь, благоприятно сказалось на процессе регенерации костной ткани [3]. Однако использование таких мембран для НКР связано с возникновением определенных осложнений, таких, как раскрытие мембраны, инфицирование, потеря объема графта. При чем данный вид осложнений чаще всего наблюдается у нерезорбируемого типа мембран, чем у резорбируемого [1,5] Такие осложнения могут привести к неудачам в технике НКР [4]. Политетрафторэтилен высокой плотности (дПТФЭ) был разработан для получения полноценного костного аугментата даже в случае возможного раскрытия мембраны в полости рта [2]. Размер пор (от 0.2 микрон) в мембране препятствует проникновению бактерий, но проницаем для диффузии кислорода и маленьких молекул [7]. Рассмотрим клинический случай осложнения в месте проведения костнопластической процедуры на альвеолярном гребне челюсти в результате обнажения dPTFE мембраны: в клинику обратилась женщина 62

лет с участком адентии на нижней челюсти справа. Данный участок адентии имел дефицит объема костной ткани, что не позволяло провести инсталляцию имплантатов без риска обнажения тела имплантатов (рис 1).



**Рис.1** Ортопантограмма пациента

**Fig.2** Orthopantomogram of the patient

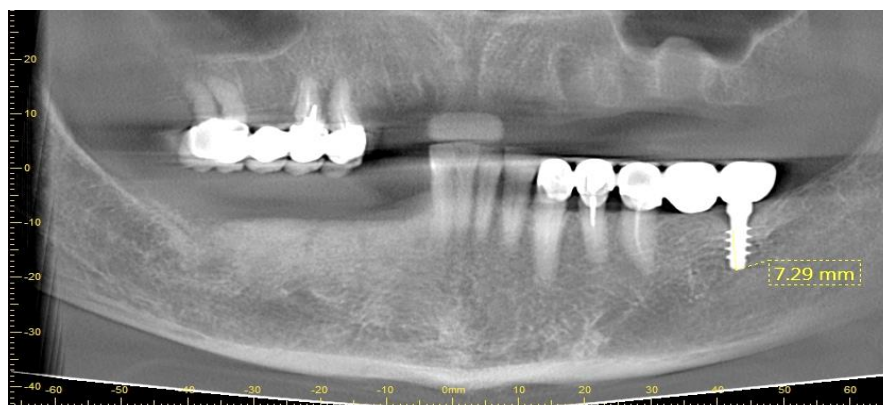

**Рис.2.** Срезы КТ (компьютерной томограммы) в области отсутствующих 43,45,47 зубов, на которых виден дефицит объема костной ткани с щечной стороны

**Fig.2.** Slices of CT in the area of the missing 43.45.47 teeth, which show a deficiency of bone volume on the buccal side

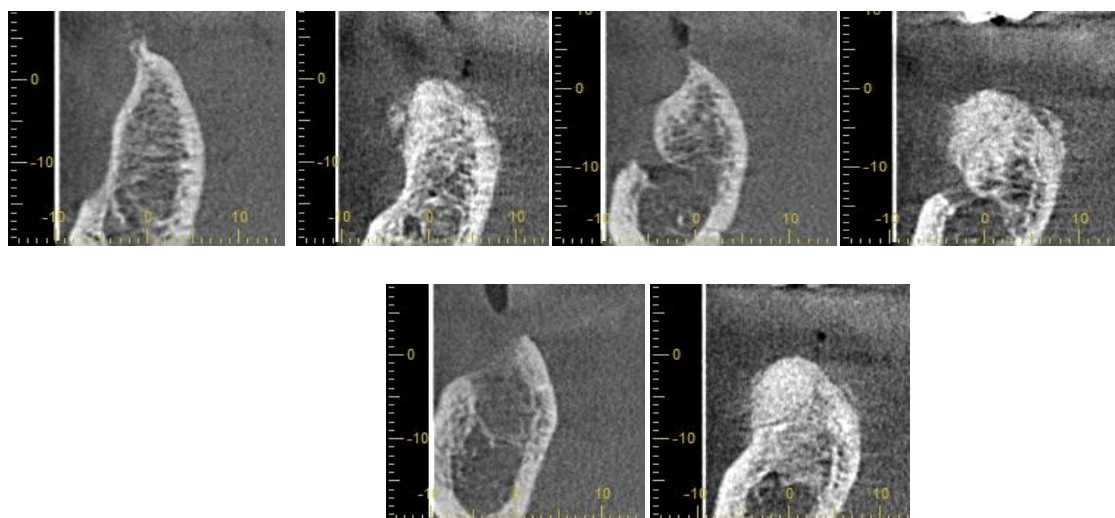
Исходя из предложенного плана лечения, решено было провести латеральную аугментацию и частично вертикальную. При осмотре пациента на 22 день после операции было обнаружено незначительное раскрытие мембраны в виде двух дефектов 5,0 мм на 6,0 мм мезиально и 3,0 мм на 6,0 мм. Учитывая хороший уровень гигиены пациента и отсутствие воспалительных проявлений (инфильтрата, эксудации, болезненности при пальпации и т.д.) было принято решение не удалять мембраны, исходя из ее физических и механических свойств, а продолжать наблюдение за пациентом в течение последующих двух недель (два раза в неделю). При этом пациенту было предписано полоскание раствором на основе хлоргексидина биглюконата (Элюдрил) 3 раза в день, место обнажения смазывать мазью Метрогил-Дента. Все процедуры ограничивались только местными антисептическими

средствами. При очередном визите на 47 день у пациента появились явления воспаления, жалобы на отечность, болезненность по периферии мембраны, незначительная серозная экссудация. Опираясь на результаты исследования [7] было принято решение удалить мембраны. Со своей стороны было произведено частичное прикрытие графта без натяжения и послабляющих разрезов щечным и язычным лоскутом путем стягивания лоскутов горизонтальными матрацными швами и непрерывным крестообразным швом. Через месяц можно было наблюдать полное заживление и эпителизацию рану вторичным натяжением. Было проведено рентгенологическое исследование и гистологическое исследование с области моляра и премоляра через 9 мес. после операции-аугментации, которое показало наличие необходимого объема аугментата после проведенной костной пластики для дальнейшей имплантации в этом регионе (рис 3,4,5).



**Рис.3** Ортопантомограмма пациента

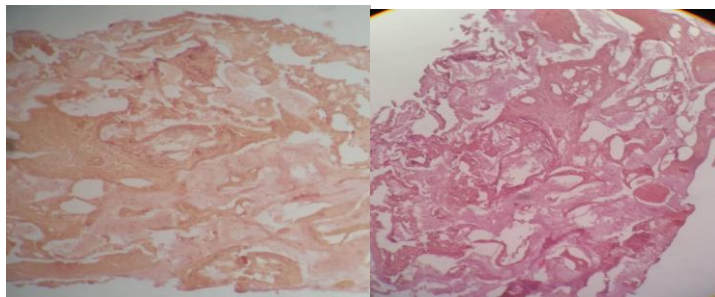
**Fig.3** Orthopantomogram of the patient



**Рис.4** Сравнение полученного объема костной ткани с исходным состоянием альвеолярного гребня пациента(сверху вниз): область 45, область 46, область 47)

**Fig.4** Comparison among of the resulting bone volume and the initial condition of the patient's alveolar crest (top to bottom): area 45, area 46, area 47).

Данные гистологии показали, что в месте графта присутствуют фрагменты костной ткани с мелкими остеидными слабо обызвествленными балочками, участками остеогенной, волокнистой ткани разной интенсивности уплотнения, умеренное количество остеобластов.



**Рис.5** Гистологический срез биоптата с области 46 зуба (гематоксилин-эозин, увелич 100 крат(справа); пикрофуксином по Ван- Гизону,увелич.100 крат(слева))

**Fig.5** Histologic slice of the biopatat from area 46 (hematoxylin-eosine, enlarged by 100 (right view); picrofuchsin by Van- Gizon, enlarged by 100 (left view))

## РЕЗУЛЬТАТЫ И ОБСУЖДЕНИЕ

Особенность более безопасного использования dPTFE мембран при рисках возникновении воспаления заключается в наличии в структуре мембраны пор диаметром в 0.2 мм, которые предотвращают инфильтрацию бактерий, даже в случае обнажения мембраны. Это делает более предпочтительным использование этого вида мембран по сравнению с другими нерезорбируемыми мембранами. Конечно, наличие перекрытие dPTFE мембраны мягкими тканями все равно остается основной концепции НКР процедуры, однако не является строгим показанием, так как сама по себе мембрана является непроницаемой для бактерий и остатков пищи [7]

**ЗАКЛЮЧЕНИЕ.** Анализ гистологического и рентгенографического исследований показали полную состоятельность и высокий регенераторный потенциал костнозамещающего материала Osteon collagen 3 в результате частичного обнажения dPTFE мембраны, что показывает ее высокие защитные возможности даже в случае возникновения указанного выше осложнения.

## Литература / References

1. Chiapasco M, Cascntini P, Zaniboni M. Bone augmentation procedures in implant dentistry. Int J. Oral Maxillofac Implants. 2009;24:237-259.
2. Duskova M, Leamerova E, Sosna B, Gojic O. Guided tissue regeneration, barrier membranes and reconstruction of the cleft maxillary alveolus. J. Craniofac Surg. 2006;17:1153-1160.
3. Egusa H, Sonoyama W, Nishimura M, Atsuta I, Akiyama K. Stem cells in dentistry - part I: stem cell sources. J Prosthodont Res. 2012;56:151-165.
4. Ferretti C, Ripamonti U, Tsiroidis E, Kerawala CJ, Mantalaris A, Hcliotis M. Osteoinduction: translating preclinical promise into clinical reality. Br J Oral Maxillofac Surg. 2010;48:536-539.

5. Himmelerl CH, Karring T. Guided bone regeneration at oral implant sites. *Periodontol* 2000. 1998;17:151-175.
6. Le B, Rohrer MD, Prasad HS, Screw "Tent-Pole" grafting technique for reconstruction of large vertical alveolar ridge defects using human mineralized allograft for implant site preparation *J Oral Maxillofac Surg*. 2010;68:428-435.
7. Monticoro AS, Maccdo LG, Maccdo NL, Balducci I. Polyurethane and PTFE membranes for guided bone regeneration: histopathological and ultrastructural evaluation. *Med Oral Patol Oral Cir Bucal*. 2010; 15:c401-6.
8. Sirnion M, Scarano A, Gionso L, Piattelli A. Guided bone regeneration using resorbable and nonresorbable membranes: a comparative histologic study in humans. *Int J Oral Maxillofac Implants*. 1996;11:735-42.
9. Sirnion M, Scarano A, Gionso L, Piattelli A. Treatment dehiscences and fenestrations around dental implants using resorbable and nonresorbable membranes associated with bone autografts: a comparative clinical study. *Int J Oral Maxillofac Implants*. 1997;12:159-67.

**УДК: 616-059:615.462/466:66/67-036.8**

**ОЦЕНКА ЭФФЕКТИВНОСТИ ОСТЕОПЛАСТИЧЕСКОГО МАТЕРИАЛА OSTEON COLLAGEN 3 ПОСЛЕ ВЫПОЛНЕНИЯ ТЕХНИКИ SOCKET PRESERVATION С ИСПОЛЬЗОВАНИЕМ DPTFE МЕМБРАНЫ**

**А.В. Жданов**

Базовый докторант кафедры хирургической стоматологии и дентальной имплантологии.  
Ташкентский государственный стоматологический институт  
e-mail:d.d.s.alex81@mail.ru

**АННОТАЦИЯ**

С момента удаления зуба у человека в альвеолярном гребне запускается механизм необратимых изменений, в частности сам гребень в области лунки зуба начинает уменьшаться в объеме и морфологически преобразовываться [5]. Эти изменения в последующем создают неблагоприятные условия для протезирования в участке удаления, а порой и невозможность инсталляции имплантата [6,7]. Превентивные меры со стороны хирурга-стоматолога, а в частности манипуляции с лункой зуба, способствующие сохранению ее объема, помогают не только провести процедуру имплантации в этом месте, но и добиться при протезировании на имплантате прекрасного эстетического и функционального результата. Данная статья раскрывает возможность использования не резорбируемой мембраны политетрафторэтиленовой мембраны (dPTFE) в методике Консервации лунки при множественном удалении зубов с использованием исключительно одного ксеногенного костнопластического материала.

**Ключевые слова:** socket preservation метод, удаление зубов, Osteon collagen 3 материал, DPTFE МЕМБРАНА

**ESTIMATE OF THE EFFECTIVENESS OF OSTEOPLASTIC MATERIAL OSTEON COLLAGEN 3 AFTER THE SOCKET PRESERVATION TECHNIQUE USING A DPTFE MEMBRANE**

A.V. Jdanov

Basic doctorate of Department Implantology and Dental surgery  
Tashkent State Dental Institute