УДК: 616.21/.216-008:616.315-007.254-053.2]-073.756.8

ТУҒМА ТАНГЛАЙ КЕМТИКЛИ БОЛАЛАРДА БУРУН ВА БУРУН ЁНДОШ БЎШЛИҚЛАРИНИНГ ХОЛАТИ

Махкамова Н.Э., Якубджанов Д.Д., Халмирзаев А.Д.
Тошкент давлат стоматология институти

Юзнинг туғма нуқсонлари бўлган болалар туғилишининг ўсиш тенденцияси йил сайин кўпайиб бормоқда. Туғма танглай кемтиги уларнинг ичида биринчи ўринлардан бирини эгаллайди. ЖССТ маълумотларига кўра дунёда туғма танглай кемтиги бўлган болаларнинг туғилиш частотаси 1000 янги туғилган чақалоққа 0,6-1,6 ҳолатни ташкил қилади. Ушбу аномал ривожланиш анатомик ва функционал бузилишлар билан бирга кузатилади ҳамда уларнинг оғирлиги кемтикнинг даражасига ва боланинг ёшига боғлиқ.

ТТКи аралаш нафас олишнинг ривожланишидаги асосий омил, шунингдек овқатланиш пайтида бурун бўшлиғига озиқ-овқат ташланишининг сабаби ҳисобланади [4,5]. Ушбу туғма нуқсон юқори нафас йўлларининг иккиламчи инфекциясини қўшиш учун қулай шароит яратади. ЛОР-аъзолари патологияси ТТК бўлган болаларда юз-жасохасидан кейин иккинчи ўринда туради [1-3].

ТТК бўлган болаларда ўткир синусит, ринит, тонзиллит ва бошқа ЛОР-аъзолари касалликлари диагностикаси ҳолатларини соғлом болаларга нисбатан таққослаган саноқли ишлар мавжуд [1,2].

Бир нечта хорижий нашрлар асосан ТТК бўлган болаларда параназал синусларнинг ҳолатига бағишланган. Ушбу тадқиқотларда муаллифлар соғлом ва кемтик томонидаги синуслар ҳажмини ҳамда уларнинг пневматизацияси вақтини соғлом болалардаги ўхшаш синуслар билан таққослаганлар. ТТК бўлган болаларда юқори жағ бўшлиқларининг ривожланиши соғлом болалар синуслари ривожланишидан орқада қолмаслиги аниқланган.

Болаларнинг ушбу контингентида параназал синусларнинг яллиғланиш патологиясининг тарқалиши, сабаблари ва келтириб чиқарувчи омиллари тўғрисида маълумотлар этарли эмас; касалликнинг бошланишини олдини олиш ёки уни дастлабки босқичда аниқлаш учун даволаш алгоритмлари ишлаб чиқилмаган, бу эса даволаниш муддатини қисқартирар ва унинг самарадорлигини оширар эди.

Тадқиқотнинг мақсади

ТТК бўлган болаларда параназал синуслар ва бурун бўшлиғи ҳолатини баҳолаш.

Беморлар ва усуллар: ТТК билан 31та болаларни (асосий гуруҳ: 19 ўғил ва 12 қиз) ва юз-жағ сохасининг туғма аномалияларисиз 31та болаларни (назорат гуруҳи: 18 ўғил ва 13 қиз) текширдик. Икки гуруҳда ҳам болалар ёши 9 ёшдан 18 ёшгача бўлган.

ТТКли болалар гуруҳига қуйидагилар кирди: туғма чегараланган танглай кемтикли 18 бола, туғма юқори лаб ва танглайнинг тўлиқ кемтикли 9 бола (чап томонлама) ва 4 бола (ўнг томонлама).

Барча болалар ҳаётининг биринчи йилидаёқ туғма нуқсони пластикаси операция қилинган; текширув вақтида танглай ва юқори лабнинг тўлиқ кемтикли беморлардан бири реконструкция операциясининг охирги босқичини ўтиш режалаштирилаётган эди.

Болаларни текширишда анамнез ва беморларнинг шикоятларини йиғиш, ЛОР-аъзоларини мунтазам текшириш (олдинги риноскопия, мезофарингоскопия, отоскопия), бурун бўшлиғи ва бурун-халқумнинг эндоскопияси ва параназал синусларнинг (керак бўлган холатларда) компютер томографияси киритилган. Анамнез ва шикоятларни йиғишда кўп эътиборни анамнезида синуситларнинг (ҳар хил локализация) йўқлиги ёки мавжудлигига, тез-тез ва узоқ давом этган ринитга, даврий ёки доимий бурундан нафас олиш қийинлишуви, параназал синусларнинг проекцияси соҳасидаги ноқулайлик ёки оғриққа ҳамда бош оғриғига қаратилди.

Натижалар ва муҳокама

Текширув натижасида ТТКли 31 болада (чегараланган ТТК билан – 18 та бола, юқори лаб ва танглайнинг чап томонлама тўлиқ туғма кемтиги билан 9 та ва ўнг томонлама – 4 та) бурун тўсиғининг тўртбурчаксимон тоғай сохасида қийшиқлиги аниқланди. Улардан 22 нафарида (7 – юқори лаб ва танглайнинг чап томонлама тўлиқ туғма кемтиги билан, 15 – чегараланган ТТК билан) бурун тўсиғининг қийшиқлиги чапга, 7 болада – ўнгга (4 – юқори лаб ва танглайнинг ўнг томонлама тўлиқ туғма кемтиги билан, 3 – чегараланган ТТК билан).

Чегараланган ТТКли 2 болада бурун тўсиғи-

нинг кескин деформацияси қайд этилди, ҳамда бурун тўсиғининг деформацияланган қисми гиперпластик пастки бурун чиғаноғига ёпишган холда бўлган, шу сабабли жарроҳлик муолажаси қилинган вақтда бурун тўсиғининг шиллиқ қавати ости резекцияси, икки томонлама пастки чиғаноқларнинг вазотомияси бажарилган (бурун пастки чиғаноқларининг гиперплазияси 31 боланинг барчасида аниқланган).

Чегараланган ТТКли 2 болада бурун тўсиғининг тоғай ва суяк қисми бўйлаб ўнг томонга дўнглик шаклида қийшайганлиги бурун бўшлиғининг пастки қисми бўйлаб чўзилганлиги ҳамда чап томондаги пастки бурун чиғаноғининг гиперплазияси аниқланган.

Чегараланган ТТКли 3 болада бурун тўсиғининг тоғай қисмида S шаклидаги, асосан чап томонга, қийшиқлиги, пастки бурун чиғаноғининг гиперплазияси билан кечди.

Бурун-халқумни эндоскопик текширув натижалари ТТКли барча болаларда I-II даражадаги аденоид вегетациялари аниқланди.

ТТКли болаларда бурун ёндош бўшлиқларида яллиғланиш жараёнлари бўлган холларда компютер томографияга кўрсатма бўлган холлардагина бу текширув ўтказилди. Чегараланган ТТКли 10 беморда ва юқори лаб ва танглайнинг чап томонлама тўлиқ туғма кемтиги бўлган 5 беморда бурун ўрта чиғаноғининг олдинги учи (concha bullosa) пневматизацияси кучайган (1-, 2-расм). 16 беморда (6 нафари юқори лаб ва танглайнинг чап томонлама тўлиқ туғма кемтиги, 3 нафари – юқори лаб ва танглайнинг ўнг томонлама тўлиқ туғма кемтиги, 7 нафари – чегараланган ТТКги билан) бурун ёндош бўшлиқларда патология бўлмаган.

а б

Расм 1. Фронтал (а) ва аксиал (б) проекцияларда чегараланган ТТКли 17 ёшли беморнинг бурун ёндош бўшлиқларининг КТ текшируви.

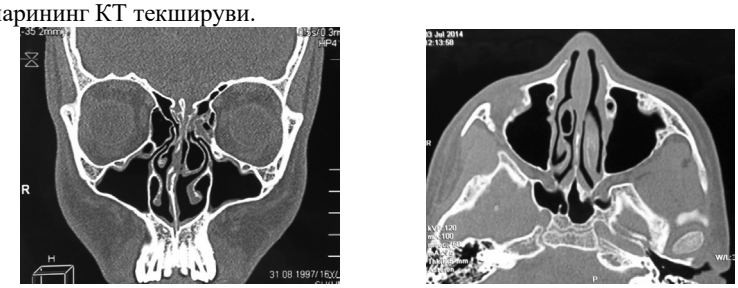

а б

Расм 2. Фронтал (а) ва аксиал (б) проекцияларда чегараланган ТТКли 12 ёшли беморнинг бурун ёндош бўшлиқларининг КТ текшируви.

Назорат гуруҳидаги болаларни текширув жараёнида вазомотор ринит белгилари билан кечувчи бурун тўсиғининг қийшиқлиги фақат 4 беморда кузатилган. Бурун-халқумни эндоскопиясида 5 болада II даражали аденоид вегетациялари аниқланди. 6 та беморда шишасимон шиш ва бурун шиллиқ қаватининг цианози, пастки бурун чиғаноқларининг гиперплазияси қайд этилган, болалар даврий ринорея, кўзнинг лакримациясини қайд этишган. Ушбу шикоятлар мавсумий хусусиятга эга бўлиб, аллергик ринитни аниқлашга имкон берди.

16 болада бурун риноскопияси ҳамда бурун бўшлиғи ва бурун-халқумнинг эндоскопияси вақтида патология аниқланмади.

БЁБ компютер томографиясига кўра, назорат гуруҳидаги барча 31 болада БЁБларнинг қониқарли пневматизацияси кузатилган ва БЁБ шиллиқ қаватида ўзгаришлар аниқланмаган.

Хулоса қилиб шуни айтиш мумкинки, ТТКли болаларнинг 50% дан кўпроғида пастки бурун чиғаноқларининг гиперплазияси билан кечадиган бурун тўсиғининг қийшиқлиги мавжуд. Иккала гуруҳдаги болаларнинг БЁБлари ёшига қадар пневматизация даражаси ўртасида аниқ фарқлар бўлмаган тақдирда, ТТКли болаларда бурун ўрта чиғаноқларининг олдинги қисми пневматизацияси кузатилади.

Адабиётлар

1. Махкамова Н.Э., Миразизов К.Д. Состояние гортани у детей с врожденной расщелиной верхней губы и неба // Вестн. оториноларингол. – 2007. – №5. – С. 23-25.

2. Супиев Т.К., Мамедов Ад.А., Негаметзянов Н.Г. Врожденная расщелина верхней губы и

неба (Этиология, патогенез, вопросы медико-социальной реабилитации). – Алматы, 2013. – 74 с.

3. Kuijpers M.A., Pazera A., Admiraal R.J. et al. Incidental findings on cone beam computed tomography scans in cleft lip and palate patients // Clin. Oral. Invest. – 2014. – Vol. 18, №4. – P. 1237-1244.

4. Miyamoto J., Nakajima T. (Anthropometric evaluation of complete unilateral cleft lip nose with cone beamCT in early childhood // J. Plast. Reconstr. Aesthet. Surg. – 2020. – Vol. 63. – P. 9-14.

5. Ren S., Ma L., Zhou X., Sun Z. Bony defect of palate and vomer in submucous cleft palate patients // Int. J. Oral Maxillofac. Surg. – 2015. – Vol. 44, №1. – P. 63-66.

РЕЗЮМЕСИ. Мазкур ишда 31 та туғма танглай кемтигли (ТТК) болаларда бурун ва бурун ёндош бўшлиқларининг холати бахоланди. Биз ҳаётининг биринчи йилидаёқ туғма нуқсони бўйича жарроҳлик амалиётидан ўтган 9 ёшдан 18 ёшгача бўлган 31 болани текширдик. Комплекс текширувда (мунтазам ЛОР-аъзолари текшируви, бурун бўшлиғи ва бурун-халқумни эндоскопик текшириш, компьютор томографияси) ТТКли болаларнинг 50%дан ортиғида пастки бурун чиғаноғининг гиперплазияси билан кечадиган бурун тўсиғининг қийшиқлиги аниқланди. Асосий ва назорат гурухдаги болаларнинг бурун ёндош бўшлиқлари ёшига қадар пневматизация даражаси ўртасида аниқ фарқлар бўлмади, аммо ТТКли болаларда бурун ўрта чиғаноқларининг олдинги қисми пневматизацияси аниқланди.

Калит сўзлар: туғма танглай кемтиги, болалар, бурун тўсиғи, бурун ёндош бўшлиқлари, компьютер томографияси.

РЕЗЮМЕ. Оценивалось состояние носовой полости и придаточных пазух носа у детей с врожденной расщелиной неба (ВРН). Обследован 31 ребенок в возрасте от 9 до 18 лет, перенесших на первом году жизни операцию по поводу врожденного порока. При комплексном обследовании (регулярный осмотр ЛОР-органов, эндоскопическое исследование полости носа и носоглотки, компьютерная томография) более чем у 50% детей с ВРН выявлено искривление носовой перегородки, сопровождающееся гиперплазией нижней носовой раковины. Четких различий в степени пневматизации придаточных пазух носа у детей в основной и контрольной группах не выявлено, но у детей с ВРН выявлена повышенная пневматизация передней конца средней носовой раковины.

Ключевые слова: врожденный порок развития, дети, заложенность носа, носовая полость, компьютерная томография.

This study evaluated the condition of the nasal cavity and paranasal sinuses in children with congenital cleft palate. We examined 31 children aged 9 to 18 years who underwent surgery for a congenital defect in the first year of life. A comprehensive examination (regular examination of the ENT organs, endoscopic examination of the nasal cavity and nasopharynx, computed tomography) in more than 50% of children with BPH revealed a curvature of the nasal septum, accompanied by hyperplasia of the inferior turbinate. There were no clear differences in the degree of PNP pneumatization in children in the study and control groups, but increased pneumatization of the anterior end of the middle turbinate was revealed in children with BPH.

Key words: congenital malformation, children, nasal congestion, nasal cavity, computed tomography.

УДК: 616.22-002-091-06

СРАВНИТЕЛЬНАЯ КЛИНИКО-МОРФОЛОГИЧЕСКАЯ ХАРАКТЕРИСТИКА ВОСПАЛИТЕЛЬНЫХ ЗАБОЛЕВАНИЙ ГОРТАНИ

Палванов Б.Б., Джаббаров Н.Н., Муминов С.Х.

Ташкентская медицинская академия, Андижанский государственный медицинский институт

Диагностика, лечение и профилактика воспалительных и предопухолевых заболеваний гортани являются одной из основных проблем современной оториноларингологии [1,2,4,6]. В связи с тенденцией к росту предопухолевых и опухолевых заболеваний гортани, которые занимают 7-е место среди всех заболеваний гортани, в том числе и злокачественных новообразований, а по Республике Узбекистан составляют 1,2% на 100 тыс. населения [3,5,7-9].

Цель исследования

Сравнительное клинико-морфологические исследование некоторых заболеваний гортани, определение морфологических особенностей