

небных миндалин у 52 больных хроническим тонзиллитом и у 12 практически здоровых лиц пожилого и старческого возраста. Состояние ЛОР - органов оценивали с помощью отоскопии, риноскопии, эпи-, стомофарингоскопии и непрямой ларингоскопии. При постановке диагноза ХТ и определении её формы придерживались классификации Б.С.Преображенского - В.Т.Пальчуна. У каждого обследуемого каждый раз брали один соскоб из задней стенки глотки, другой – из небной миндалины.

**Ключевые слова:** старость, хронический

тонзиллит.

**Summary.** The article studies the microbiocenosis of the mucous membrane of the posterior pharyngeal wall and palatine tonsils in 52 patients with chronic tonsillitis and in 12 practically healthy elderly and senile persons. The state of ENT organs was assessed using otoscopy, rhinoscopy, epi-, stomopharyngoscopy and indirect laryngoscopy. When making the diagnosis of CT and determining its form, the classification of B.S. Preobrazhensky - V.T. Palchun was followed. Each subject each time took one scraping from the posterior pharyngeal wall, the other from the palatine tonsil.

**Key words:** old age, chronic tonsillitis.

УДК: 617,2-[611.32/.71]-001-189

## МЕТОДЫ ХИРУРГИЧЕСКОГО ЛЕЧЕНИЯ ДЕФЕКТОВ МЯГКИХ ТКАНЕЙ ЛИЦА



**Храмова Н.В., Амануллаев Р.А., Хусанова Ю.Б.**

*Ташкентский государственный стоматологический институт*

Оказание помощи пациентам с дефектами мягких тканей челюстно-лицевой области представляет собой достаточно трудную задачу. Прежде всего, это связано с анатомическими особенностями кровоснабжения и иннервации, существуют также сложности эстетического, социального и функционального характера. Актуальность проблемы определяется многими причинами, основными из которых являются сохраняющаяся тенденция к уменьшению числа больных с повреждениями мягких тканей лица, требующими хирургического вмешательства, неудовлетворительные результаты лечения повреждений данной локализации, госпитальная инфекция, особая тяжесть их течения, медленная реабилитация больных, обусловленная не всегда полноценной регенерацией тканей. Данная категория больных подразумевает оказание высокотехнологичной медицинской помощи. Закрывание дефектов с помощью традиционных способов (свободная кожная пластика, Филатовский стебель, рандомизированные и дерматензионные лоскуты и т. д.) в большинстве случаев не позволяют достичь результатов, предъявляемых к замещению дефектов лица в соответствии с современными требованиями [5].

Есть несколько рабочих классификаций дефектов челюстно-лицевой области и головы. «Приобретенные дефекты и деформации мягких тканей и костей челюстно-лицевой области» делятся в соответствии с кодом по МКБ-10 [6]:

Т 90.0 – Последствия поверхностных травм головы;

Т 90.2 – Последствия переломов костей лица;

Т 91.1 – Последствия поверхностных травм и ранения шеи;

М 95.2 – Другие приобретенные деформации головы;

М 95.3 – Приобретенные деформации шеи;

По локализации различают:

1. Дефекты и деформации губ.

2. Дефекты и деформации подбородочной области.

3. Дефекты и деформации ротовой щели.

4. Дефекты и деформации носа.

5. Контрактура челюсти.

6. Келоидные рубцы после травм.

7. Рубцы и деформации лица и шеи после ожогов.

8. Дефекты челюстей после удаления опухолей.

По этиологии:

1. После механических травм головы и шеи

(бытовые, производственные, огнестрельные, транспортные, повреждения при укусе животным или человеком).

2. После физических и химических травм (ожогов пламенем, жидкими кислотами, едкими щелочами и отморожений).

3. После удаления опухолей челюстно-лицевой области (ЧЛЮ) и повреждения тканей в результате лучевой терапии.

4. После специфических инфекций (актиномикоз, нома, волчанка, сифилис, гнойно-воспалительные процессы мягких тканей и костей лицевого скелета, оспа, рожа и др.) и некроза тканей в результате выраженных расстройств кровообращения.

5. Татуировки кожи.

6. Комбинация нескольких из перечисленных факторов.

Актуальной является классификация дефектов мягких тканей лица по локализации [1], которая предусматривает при закрытии комбинированных дефектов лица дифференцированный подход к использованию реvascularизированных аутотрансплантатов с учетом изгиба и протяженности костного дефекта, пространственной локализации и размеров мягкотканого компонента, объективную оценку донорской зоны [26,27].

**Дефекты подбородочного изгиба. Сопутствующие дефекты мягких тканей:**

- дефекты наружной выстилки (подбородочная и подподбородочная области, нижняя губа);
- дефекты внутренней выстилки (преддверие рта, подъязычная область, язык).

**Дефекты верхнечелюстного изгиба. Сопутствующие дефекты мягких тканей:**

- дефекты наружной выстилки (верхняя губа, подглазничная область);
- дефекты внутренней выстилки (твердое небо, полость носа, преддверие рта).

**Дефекты угла нижней челюсти. Сопутствующие дефекты мягких тканей:**

- дефекты наружной выстилки (щечная, околоушно-жевательная, подчелюстная области);
- дефекты внутренней выстилки (слизистая оболочка щеки, подъязычная область).

**Дефекты скулоглазничного изгиба. Сопутствующие дефекты мягких тканей:**

- дефекты наружной выстилки (подглазничная и скуловая области, ткани век);
- дефекты внутренней выстилки (конъюнктивы, верхнее преддверие рта, твердое небо).

**Линейные дефекты лицевого скелета.**

**Дефекты латеральных отделов верхней челюсти. Сопутствующие дефекты мягких тканей:**

- дефекты наружной выстилки (подглазничная область, веки, скат носа);
- дефекты внутренней выстилки (основание носа, преддверие рта, твердое небо).

**Дефекты латеральных отделов нижней челюсти. Сопутствующие дефекты мягких тканей:**

- дефекты наружной выстилки (щечная, подчелюстная, околоушно-жевательная области, боковая поверхность шеи);
- дефекты внутренней выстилки (преддверие рта, челюстно-язычный желобок, крыловидно-челюстная складка).

**Дефекты ветви нижней челюсти. Сопутствующие дефекты мягких тканей:**

- дефекты наружной выстилки (околоушно-жевательная область);
- дефекты внутренней выстилки (крыловидно-челюстное и окологлоточное пространства).

Для восстановительно-реконструктивных операций в челюстно-лицевой области используются такие же положения что и для других участках человеческого организма. Главные принципы заключаются в следующем [22]:

- биологическая совместимость живых тканей или индифферентность экспластических материалов;
- адекватность пересаживаемой ткани или материала консистенции, форме, объему и функции того органа (или его части), который восстанавливается хирургом;
- достаточная косметичность пересаживаемой ткани;
- симметричность восстанавливаемого парного органа или его участка;
- стойкость достигнутых анатомических, функциональных и косметических результатов восстановительной или реконструктивных операции.

В отделение челюстно-лицевой хирургии Ташкентского государственного стоматологического института используются традиционные методы местнопластических операций (рис. 1)[9].



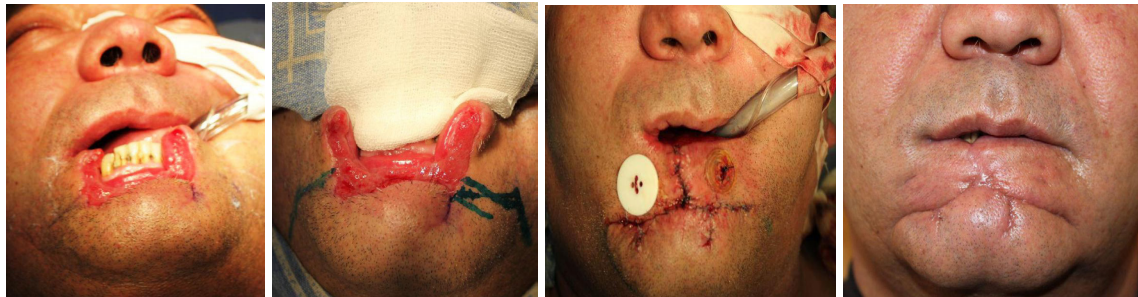

Рис. 1. Этапы операции закрытия дефекта нижней губы билатеральным перемещенным лоскутом.

Применяемые сегодня методы устранения дефектов мягких тканей лица имеют определенные недостатки. Микрохирургическая аутотрансплантация тканей травматична для донорской области и является технически сложным методом. Травматична и многоэтапна пластика с использованием кожно-фасциальных и кожно-мышечных лоскутов с осевым типом кровообращения, выкроенных в области шеи и грудной клетки [3]. Местная пластика с использованием баллонной дерматензии также занимает продолжительное время.

Новая фундаментальная теория ангиосомального строения покровных тканей человека базируются на вертикально ориентированных перфорантных сосудах, берущих начало от магистральных артерий и выходящих наружу по межмышечным перегородкам или через мышечную ткань, перфорируя ее, и далее разветвляются в непосредственной близости к самой коже. Каждый из перфорантных сосудов обеспечивает питание определенной зоны – ангиосомы [12,19,20]. В настоящее время известно 374 ангиосомы, питание которых обеспечивают перфорантные сосуды и которые можно использовать в клинической практике. Благодаря этой теории появились Pedicle Perforator Propeller Flap (PPPF) – перфорантные пропеллерные лоскуты (рис. 2).

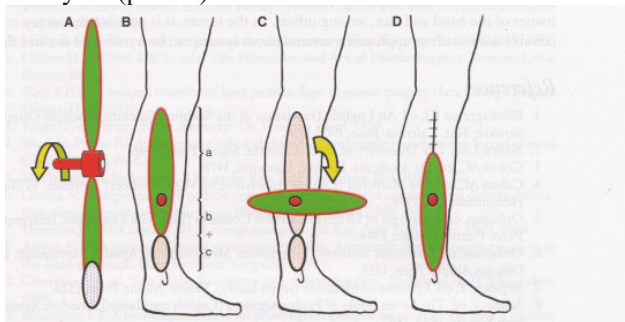


Рис. 2. Принцип перемещения перфорантного лоскута подобен вращению пропеллера.

В PPPF-лоскуте сосуд питающей ножки имеет 1-2 см фасциальной перемычки, что способствует,

во-первых, безопасной ротации на 180 градусов и отсутствию натяжения кожи в реципиентной зоне, а во-вторых, перемычка защищает сам сосуд от растяжения и перегиба [10-12] (рис. 3).

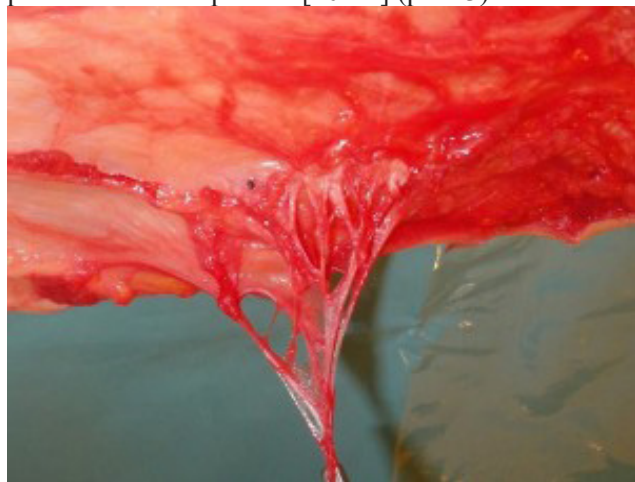


Рис. 3. Препарат кожно-фасциального лоскута на перфорантной артерии.

Применение перфорантных пропеллерных лоскутов сокращает время операции, уменьшает количество этапов, сохраняет нетронутыми магистральные сосуды в донорской и реципиентных зонах [2,18]. По-прежнему остается актуальным вопросом точного определения топографо-анатомических особенностей перфоранта (perforator mapping) для формирования питающей ножки, что определяет жизнеспособность лоскута. В мировой литературе активно обсуждается диагностическая ценность ультразвуковых и радиологических методик для решения этой проблемы [8,14,16,17,24].

Еще одним перспективным лоскутом является слизисто-мышечный лоскут на лицевой артерии (Facial Artery Musculo-Mucosal Flap – FAMM). В современном виде это комбинация принципов щечного-слизистого и носогубного лоскутов, только FAMM лоскут на ножке имеет множество преимуществ благодаря своим функциональным характеристикам. FAMM-лоскут – это осевой лоскут на лицевой артерии, идущий через щеку латерально относительно щечной мышцы, но медиальнее большинства мимических мышц. Он состоит из слизистого, субслизистого слоев,





хирургия. – 2013. – №3 (46). – С. 29-36.

9. Храмова Н.В., Махмудов А.А. Структура травм челюстно-лицевой области по данным клинической больницы скорой медицинской помощи (Республика Узбекистан) // Вестн. науки и обр. – 2020. – №12 (90), ч. 2. – С. 103-106.

10. Bertelli J.A., Khoury Z. Neurocutaneous island flaps in the hand: Anatomical basis and preliminary results // Brit. J. Plast. Surg. – 1992. – Vol. 45. – P. 586-590.

11. Blondeel P., Van Landuyt K., Monstrey S. et al. The «Gent» consensus on perforator flap terminology: Preliminary definitions // Plast. Reconstr. Surg. – 2003. – Vol. 112. – P. 1378-1383.

12. Blondeel P.N., Morris S.F., Hallock G.G., Neligan P.C. Perforator Flaps: anatomy, technique and clinical applications. – QMP, Inc., 2006. – 1098 p.

Fu-Chan W., Mardini S. Supraclavicular Artery Flap. Flaps and reconstructive surgery. – Elsevier Science, 2017. – 387 p.

Gillis J., Prasad V., Morris S. Three-Dimensional Analysis of the Internal Mammary Artery Perforator Flap // Plast. Reconstr. Surg. – 2011. – Vol. 128, №5. – P. 419e-426e.

Gullane P., Nelligan P., Novak C. Oral cavity reconstruction. In Perforator flaps; Ed by P. Blondeel, S. Morris, G. Hallock, P. Neligan. – Quality Medical Publishing. Inc., St. Louis, 2013. – P. 915-925.

Hallock G. Attributes and shortcomings of acoustic Doppler sonography in identifying perforators for flaps from the lower extremity // J. Reconstr. Microsurg. – 2009. – Vol. 25. – P. 377-381.

Hallock G. Doppler sonography and color duplex imaging for planning a perforator flap // Clin. Plast. Surg. – 2003. – Vol. 30. – P. 347-357.

Herr M.W., Bonanno A., Montalbano L.A. et al. Assessment of Shoulder Function Following Head and Neck Reconstruction with the Supraclavicular Artery Flap: A Pilot Study. Triological Society Posters 2014, Combined Sections Meeting January 10-12, 2014 in Loews Resort. Available: [triomeetingposters.org/wp-content/uploads/2014/01/059.pdf](http://triomeetingposters.org/wp-content/uploads/2014/01/059.pdf)

Koshima I., Soeda S. Inferior epigastric artery skin flap without rectus abdominis muscle // Brit. J. Plast. Surg. – 1989. – Vol. 42. – P. 645-648.

Lore J.M., Medina J.E. An atlas of head and neck surgery, fourth edition. – Saunders Elsevier Inc., 2005.

– P. 399- 454.

Medina C., Patel S., Ridge J., Topman N. Improvement of the radial forearm flap donor defect by prelamination with human acellular dermal matrix // Plas. Reconsrt. Surg. – 2011. – №5. – P. 1993-1996.

Menick F.J. Defects of the Nose, Lip, and Cheek: Rebuilding the Composite Defect F. J. Menick // Plast. Reconstr. Surg. – 2007. – №4. – P. 887-898.

Pribaz J., Stephens W., Crespo L. et al. A new intraoral flap: facial artery musculomucosal (FAMM) flap, Plast. Reconstr. Surg. – 1992. – Vol. 90. – P. 421–429.

Rozen W., Phillips T., Ashton M. et al. Preoperative imaging for DIEA perforator flaps: A comparative study of computed tomographic angiography and Doppler ultrasound // Plast. Reconstr. Surg. – 2008. – Vol. 121. – P. 9-16.

Saint-Cyr M., Schaverien M., Rohrich R. Perforator flaps: History, controversies, physiology, anatomy, and use in reconstruction // Plast. Reconstr. Surg. – 2009. – Vol. 123. – P. 132e-145e.

Verbo E., Nerobeyev A., Osipov G. et al. Particularities of modeling revascularized bone in the elimination of facial skeleton defects // J. Craniomaxillofac. Surg. – 2004. – Vol. 32. – P. 34.

Verbo E., Nerobeyev A., Rabuchina N. et al. Dimensional facial skeleton reconstruction with the help of the revascularized iliac crest and the internal oblique muscle // J. Craniomaxillofac. Surg. – 2004. – Vol. 32, №5. – P. 44.

**Резюме.** Проведен анализ современных методов устранения дефектов мягких тканей лица, описаны классификации дефектов и деформаций челюстно-лицевой области, в том числе для использования реваскуляризированных аутотрансплантатов. Обсуждаются положительные и отрицательные стороны имеющихся на сегодняшний день хирургических методов устранения дефектов мягких тканей лица. Дан анализ применения Pedicle Perforator Propeller Flap (PPPF) перфорантным пропеллер-лоскутом. Применение данной технологии пластики позволяет стратегически упростить реконструкции, уменьшить количество этапов пластики и травматизацию зоны формирования лоскута, сократить время операции, сохраняя интактными магистральные сосуды как в донорской, так и в

реципиентной зонах.

**Ключевые слова:** дефект и деформация, челюстно-лицевая область, перфорантный пропеллер-лоскут, FAMM-лоскут.

**Резюме.** Maqolada yuzyumshoq to'qimalaridagi nuqsonlarni bartaraf etishning zamonaviy usullari tahlili, jag'-jag 'mintaqasidagi nuqsonlar va deformatsiyalar, shu jumladan revaskulyarlashtirilgan avtograflardan foydalanish, yuzning yumshoq to'qimalarida nuqsonlarni bartaraf etishning jarrohlik usullarining ijobiy va salbiy tomonlari muhokama qilinadi. Pedicale Perforator Propeller laxta (PPPF) teshikli pervanel laxtakni ishlatishni tahlil qilish. Ushbu plastik texnologiyadan foydalanish rekonstruktsiyani strategik jihatdan soddalashtirish, plastik qadamlar sonini kamaytirish va laxtak shakllanish zonasini shikastlash, operatsiya vaqtini qisqartirish va donorlarda ham, qabul qiluvchilar zonalarida ham asosiy tomirlarni buzilmagan holda saqlashga imkon berdi.

**Kalit so'zlar:** nuqson va deformatsiya, yuz-jag sohasi, Pedicale Perforator Propeller laxtak, FAMM laxtak.

**Summary.** The article presents an analysis of modern methods for eliminating defects in facial soft tissues, classifies defects and deformations of the maxillofacial region, including the use of revascularized autografts, discusses the positive and negative aspects of surgical methods for eliminating defects in soft tissues of the face. Including analysis of the use of Pedicale Perforator Propeller Flap (PPPF) perforating propeller flaps. The use of this plastic technology made it possible to strategically simplify reconstructions, reduce the number of plastic steps and traumatize the flap formation zone, shorten the operation time, and keep the main vessels intact in both the donor and recipient zones.

**Key words:** defect and deformation, maxillofacial region, perforating propeller flaps, FAMM flap.